



PSICOLOGÍA Y VALORES EN EL MUNDO ACTUAL

REAPRENDER A COMUNICARSE. INTERVENCIÓN EN UN CASO DE DEMENCIA SEMÁNTICA

Cruz Pérez Lancho

Profesora Doctora Encargada de Cátedra. Grado de Logopedia. Universidad Pontificia de Salamanca.
mcperezla@upsa.es

Naiara Castillo Manzanos

Diplomada en Logopedia por la Universidad Pontificia de Salamanca.

Sandra González González

Diplomada en Logopedia por la Universidad Pontificia de Salamanca.

Fecha de recepción: 28 de febrero de 2012

Fecha de admisión: 15 de marzo de 2012

RESUMEN

La demencia semántica es una forma de degeneración frontotemporal que cursa con una afectación inicial del lenguaje. Se caracteriza por un déficit en el conocimiento del significado de las palabras y por una pérdida progresiva de la representación mental de los objetos que coexiste con una preservación relativa de la memoria autobiográfica y de otras funciones mentales. Cuando la enfermedad avanza se produce un deterioro en el reconocimiento de las caras, voces y objetos. Finalmente, el deterioro acaba impactando en el ajuste conductual del paciente, por afectación frontal.

Estos pacientes pueden beneficiarse de un reaprendizaje del lenguaje en las primeras fases de la enfermedad y de un asesoramiento específico a la familia. Las características particulares del deterioro cognitivo hacen necesario que la intervención no se centre exclusivamente en el entrenamiento cognitivo de los déficits.

Los síntomas de la demencia semántica se describen en un paciente de 52 años. Recibe una estimulación del lenguaje durante dos años en la que se combinan el reaprendizaje de vocabulario con el diseño de un Sistema de Comunicación Aumentativo y/o Alternativo (SAAC) que permiten al paciente y a su familia una comunicación funcional hasta etapas más avanzadas de la enfermedad.

Palabras clave: Dependencia, demencia semántica, estimulación del lenguaje, Sistemas Alternativos y Aumentativos de Comunicación.

ABSTRACT

Semantic dementia is a form of frontotemporal impairment associated with an initial affectation of the language. It is characterized by a deficit in the knowledge of words meanings and by a progressive loss of mental representation of objects which coexists with a relative preservation of autobiographical memory and other mental functions. When the disease progresses there is a deterioration in the recognition of faces, voices and objects. Finally, this deterioration affects the patient behavioral adjustment, due to frontal affectation.



REAPRENDER A COMUNICARSE. INTERVENCIÓN EN UN CASO DE DEMENCIA SEMÁNTICA

These patients may benefit from both, relearning the language during the early stages of the disease, and a specific instruction to their families. The particular characteristics of the cognitive impairment make it necessary that intervention does not focus exclusively on training the cognitive deficits.

Semantic dementia symptoms are described in a 52-year-old patient. He gets language stimulation for a period of two years during which the relearning of vocabulary is combined with the design of an Augmentative and Alternative Communication System (AACs), allowing the patient and his family to functionally communicate at more advanced stages of the disease.

Keywords: Dependence, semantic dementia, language stimulation, Augmentative and Alternative Communication System.

La demencia semántica es una entidad poco frecuente y su diagnóstico clínico puede resultar difícil. Desde 1990 comienzan a describirse tres variantes fenotípicas diferentes de la demencia frontotemporal (DFT) clásica. Una, en la que predomina la afectación frontal. Las otras dos son de predominio temporal: afasia progresiva primaria (APP) no fluente, y demencia semántica (DS) (Neary, Snowden y Mann, 2005).

No es infrecuente la situación en la que un paciente parece estar desarrollando una de esas entidades y, al progresar, obliga a cambiar el diagnóstico clínico a otra de ellas o bien acumula síntomas de más de una, con lo que el solapamiento entre ambas queda sentenciado (Kertesz, Hillis y Muñoz, 2003).

La demencia semántica y su perfil de deterioro cognitivo

Anatómicamente, en la DS se evidencia atrofia del neocórtex temporal, con preservación de estructuras mediales temporales (Mummery et al., 2000). Los criterios clínicos establecidos por McKhann y colaboradores (2001) incluyen un comienzo insidioso y curso progresivo, una alteración precoz del lenguaje y posteriormente de regulación conductual, con un deterioro progresivo de la actividad social y/o laboral del paciente.

En fases iniciales de la enfermedad el sujeto es consciente de los déficits y se muestra contrariado por no poder evocar ciertas palabras. Con el avance del deterioro, el paciente restringe su lenguaje expresivo, que continúa siendo fluente pero vacío de contenido, y comienza a tener dificultades para comprender a sus interlocutores.

En el lenguaje espontáneo no aparecen deformaciones parafásicas, articulatorias, ni prosódicas, conservándose la estructura sintáctica de las frases así como la capacidad de repetición. Sin embargo, paulatinamente se pierde la capacidad para recordar el significado de los nombres de lugares, personas y cosas. La demencia semántica se distingue también de otras presentaciones de la demencia frontotemporal y de la enfermedad de Alzheimer por el fenómeno de cuestionar con extrañeza el significado de las palabras (por ejemplo, "¿qué es la carne?"). Este constituye un indicio importante de diagnóstico que no se ve en otros grupos (Kertesz, Jesso, Harciarek, Blair y McMonagle, 2010). Asimismo, las capacidades de lectura y de escritura se mantienen hasta fases de deterioro más avanzadas, en las que pueden aparecer una alexia pura y disgrafía de superficie (Wadeth, 2004).

Relacionadas con la pérdida del conocimiento semántico, también pueden aparecer alteraciones del reconocimiento de personas (prosopagnosia) o de objetos. Durante el progreso del deterioro los pacientes no presentan ninguna familiaridad con los objetos cuyos nombres no pueden encontrar o reconocer y tampoco son capaces de utilizarlos adecuadamente (Kazui, Takeda, 2011).

Además, presentan un déficit desproporcionado en tareas de memoria verbal, fluencia verbal, clasificación semántica, definiciones de palabras y asociaciones de dibujo-imagen, permaneciendo preservados los recuerdos autobiográficos y las habilidades prácticas (Montañés, Matallana, García



PSICOLOGÍA Y VALORES EN EL MUNDO ACTUAL

y Cano, 2005). Como consecuencia del avance progresivo de la enfermedad, asociado a una extensión de las alteraciones anatómicas hacia las regiones frontales, los pacientes tienden a manifestar trastornos de conducta.

La rehabilitación de los déficits

Así como se ha dedicado una gran cantidad de investigación al tratamiento de la anomia en personas con daño cerebral focal por accidentes cerebrovasculares, encontramos menos investigaciones sobre el modo de intervenir en los pacientes con deterioro progresivo del lenguaje. Así pues, se constata que un tratamiento que resulta eficaz para los trastornos semánticos propios de la afasia puede tener un éxito muy limitado en la demencia.

Sin embargo, algunos estudios recientes han demostrado que el tratamiento de la anomia en la DS puede tener éxito: a diferencia de los enfermos de Alzheimer, los pacientes con demencia semántica son capaces de volver a reaprender, al menos temporalmente, el vocabulario entrenado (Montagut, Sánchez-Valle, Castellví, Rami y Molinuevo, 2010).

En la literatura revisada parece que el paradigma de aprendizaje sin error tiene ventajas sobre los más tradicionales de ensayo y error. Sorprendentemente, se encontró que el conocimiento previo de la lengua no predecía el resultado de este tipo de terapia pero sí resultaba crucial conservar las habilidades ejecutivas frontales y los circuitos hipocampales. Además, los participantes que obtuvieron mejores resultados tenían un mejor procesamiento atencional y mnésico. Es probable que estos componentes cognitivos sean esenciales para el mantenimiento de los aprendizajes (Fillingham, Sage y Lambon Ralph, 2006).

Otra alternativa de tratamiento opta por mantener un conjunto básico de vocabulario funcional para el paciente, en lugar de entrenar el vocabulario que el enfermo va perdiendo (Reilly y Peelle, 2008). En lugar de readquisición de los conceptos olvidados, la terapia se centra en fortalecer las relaciones semánticas de un conjunto de palabras conocidas.

Como conclusión, hasta este momento continua la controversia con respecto a qué tipo de tratamientos son más funcionales o tienen mayor eficacia a largo plazo en la DS (Middleton, Schwartz, 2012).

Aportaciones del uso de los SAAC en la demencia semántica

A medida que avanzan la enfermedad y el deterioro cognitivo, los objetivos de la intervención en demencias se dirigirán a mantener las capacidades comunicativas básicas que permitan al paciente una mayor calidad de vida. En muchos casos se puede considerar la utilización de un sistema Alternativo y Aumentativo de Comunicación (SAAC) adaptado a las capacidades cognitivas y sensoriales de los pacientes (Juncos-Rabadán, Pereiro y Facal, 2006).

Los SAAC son instrumentos de intervención logopédica destinados a personas con alteraciones diversas de la comunicación y/o del lenguaje, y cuyo objetivo es la enseñanza, mediante procedimientos específicos de instrucción, de un conjunto estructurado de códigos no vocales, necesarios o no de soporte físico, que permiten funciones de representación y sirven para llevar a cabo actos de comunicación -funcional, espontánea y generalizable- por sí solos, o en conjunción con otros códigos no vocales (Tamarit, 1989).

Hasta donde conocemos, solo se describen antecedentes de utilización de sistemas de comunicación no vocales en casos de afasia semántica. Parece que el uso de sistemas de signos proporciona un medio de comunicación compensatorio para aquellos pacientes que no mejoran en la recuperación de las habilidades verbales-vocales (Raymer, McHose, Smith, Iman, Ambrose y Casselton, 2011). Los adultos aceptan generalmente bien los SAAC que requieren soportes físicos, de baja o de alta tecnología y los utilizan durante períodos prolongados de tiempo (Fager, Hux, Beukelman y Karantounis, 2006).



REAPRENDER A COMUNICARSE. INTERVENCIÓN EN UN CASO DE DEMENCIA SEMÁNTICA

En nuestro trabajo se describe la sintomatología de un paciente, inicialmente diagnosticado de Afasia Progresiva Primaria. Se presentan el plan de tratamiento y la evolución de las alteraciones del lenguaje y la comunicación, después de dos años de intervención individualizada.

Los objetivos de nuestro trabajo son:

Realizar un diagnóstico diferencial entre APP y DS.

Establecer el perfil de deterioro cognitivo de sus funciones lingüísticas y comunicativas.

Implementar una intervención específica dirigida a estimular las áreas deficitarias del paciente y mantener un vocabulario básico funcional.

Diseñar un SAAC que vehicule el reaprendizaje del lenguaje y permita al paciente una comunicación funcional en etapas más avanzadas de la enfermedad.

MÉTODO

Sujeto

Presentamos un caso derivado al Centro Asistencial del Grado de Logopedia de la Universidad Pontificia de Salamanca. El paciente R., de 52 años de edad, diestro, con un nivel medio de estudios, fue diagnosticado inicialmente de APP. El cuadro se inició a los 50 años de edad, de forma progresiva, cursando con dificultades leves en la denominación, alteración de la comprensión del lenguaje y pérdidas de memoria; posteriormente aparecieron cambios de carácter y abandono de ciertas actividades de ocio.

Se realizan estudios médicos para descartar causas infecciosas, carenciales y metabólicas. En la evaluación neurológica, las imágenes de RM y SPECT cerebrales, obtenidas aproximadamente un año después de la aparición de los primeros síntomas, mostraron la existencia de alteraciones estructurales y funcionales en la región anterior e inferior de ambos lóbulos temporales, si bien el mayor deterioro era de predominio izquierdo.

Instrumentos y procedimiento

Se administra el Test MEC (Lobo, 1999), el test Boston para el diagnóstico de la afasia (Goodglas y Kaplan, 1996) y un set de imágenes (categoría animales), del Test de Snodgrass (Snodgrass y Vanderwart, 1980).

Se describen los déficits del paciente al inicio de la intervención y se plantea reformular el diagnóstico como demencia semántica. Se plantean los objetivos y características del tratamiento mediante el SAAC. Finalmente se valora la evolución de los déficits y las estrategias comunicativas que el paciente posee para comunicarse después de dos años de intervención.

RESULTADOS

Exploración inicial

No se detecta deterioro cognitivo (MEC 30/35). En el Test de Boston para el diagnóstico de la afasia el paciente manifiesta escasa intención comunicativa, un lenguaje expresivo poco fluido y no deformante caracterizado por una severa anomia. Su discurso presenta múltiples circunloquios y palabras comodín ("cosa", "eso"), así como algunas parafasias verbales. Emite expresiones estereotipadas y coprolalia. Las series automáticas están preservadas y destaca una baja fluencia verbal (nombrar animales).

Es muy llamativo el trastorno de comprensión, de carácter semántico, que se refiere a una pérdida de la asociación entre los conceptos y sus etiquetas verbales. El déficit de comprensión es compatible con un deterioro de la memoria semántica verbal y visual.



PSICOLOGÍA Y VALORES EN EL MUNDO ACTUAL

El déficit de denominación se relaciona con el tipo de categoría y la frecuencia de uso. Es más marcado para nombres de objetos, animales y personas (prosopagnosia), severo para formas verbales y prácticamente no hay errores al nombrar números y colores. La lectura mecánica se encuentra indemne, pero así la comprensión lectora. La escritura mecánica está preservada y es micrográfica. La escritura espontánea es de sintaxis pobre, con paragrafías semánticas y disortografía.

Este trastorno del lenguaje se inscribe en un perfil cognitivo no patológico en la prueba de screening pero ya caracterizado por un procesamiento lento de la información, una atención rígida y discreto déficit ejecutivo. Los resultados en el test de Snodgrass confirman alteración amodal de la memoria semántica con relativa conservación de la memoria episódica. No hay apraxia constructiva gráfica.

Seguidamente presentamos las coincidencias del perfil de las características del lenguaje de R. con el de la demencia semántica (Tabla 1).

Tabla 1.

	DEMENCIA SEMÁNTICA	CASO R.
LENGUAJE ESPONTÁNEO	Fluido, sin esfuerzo Notable reducción de sustantivos Parafasias semánticas Uso de palabras genéricas Sintaxis preservada Frasas y palabras estereotipadas Ausencia de parafasias fonéticas Perseveración y ecolalia Preguntas sobre el significado de los nombres	Fluido, sin esfuerzo Notable reducción de sustantivos Parafasias semánticas Uso de palabras genéricas Sintaxis preservada Ausencia de parafasias fonéticas Preguntas sobre el significado de los nombres
DENOMINACIÓN	Grave alteración. Errores semánticos No se benefician de claves	Grave alteración. Errores semánticos Se beneficia de ayudas fonológicas
COMPRENSIÓN	Grave alteración para sustantivos aislados Buena comprensión sintáctica	Grave alteración. Sólo comprende palabras de alta frecuencia de uso o familiares para el
REPETICIÓN	Relativamente preservada	Preservada
LECTURA	Fluida Déficit en la comprensión lectora	Fluida Déficit de la comprensión de verbos
ESCRITURA	Fluida Contenido perseverativo Errores agráficos leves	Fluida pero pobre de contenido

Planteamiento de la intervención

La intervención consistirá en diseñar un programa de estimulación de las habilidades comunicativas que facilite al paciente la comprensión del lenguaje y el acceso a los nombres. Para ello, los dos objetivos principales de la intervención serán:

Implementar un programa de reaprendizaje de vocabulario y mantenimiento de un set de vocabulario básico funcional para la comunicación con el paciente.

Diseñar un SAAC con el vocabulario básico que el paciente necesite para comunicarse en su entorno familiar (actividades básicas de la vida diaria).

El reaprendizaje de vocabulario se centra principalmente en sustantivos y verbos, organizados en categorías y jerarquizados por frecuencia de uso. Se fortalecerán las asociaciones semánticas entre conceptos con una metodología de aprendizaje sin error. También se entrenarán los procesos de lectura y escritura.

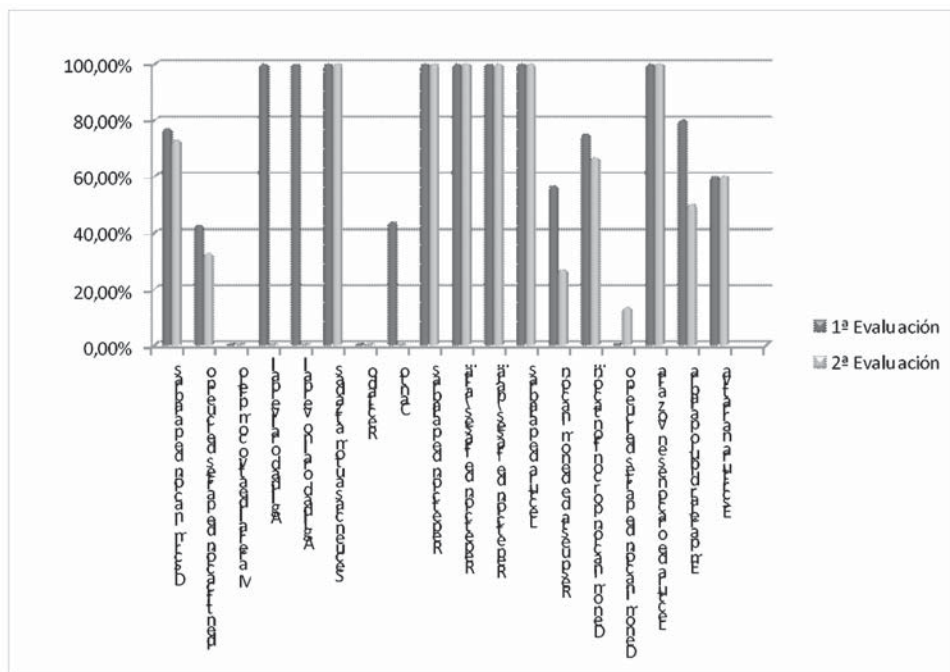
El SAAC seleccionado es un tablero de comunicación compuesto por pictogramas SPC para la comunicación (Mayer-Johnson, 1986), y sus correspondientes referentes ortográficos; Se presentará el vocabulario asociado con el pictograma, la palabra escrita y el gesto en código bimodal (Monfort, Rojo y Suárez, 1999).



REAPRENDER A COMUNICARSE. INTERVENCIÓN EN UN CASO DE DEMENCIA SEMÁNTICA

Evolución

Después de dos años de intervención, el paciente presenta deterioro cognitivo moderado (MEC 17/35). En el test de Boston aparece un aumento del déficit de comprensión. Por categorías, sigue reconociendo mejor los nombres de verbos, letras, números y colores que nombres de objetos, animales y personas aunque ha perdido la capacidad de evocar el vocabulario de menor frecuencia de uso. En tareas de denominación persiste la anomia, pero utiliza gestos y se beneficia de claves fonémicas para encontrar las palabras. Emite frases declarativas, incompletas, de una longitud media de cuatro elementos. La repetición y el lenguaje automático se encuentran preservados y no presenta dificultades prácticas. Su comprensión auditiva le permite comprender órdenes de sólo dos elementos pero a través de los códigos no vocales comprende frases más largas. La lectura está preservada aunque con paralexias literales. La escritura a la copia y al dictado están preservadas, pero al igual que en la lectura, continuamente pregunta por el significado de los nombres. En la siguiente figura se presentan los cambios entre la 1ª y 2ª evaluación (Figura 1). En el test de Snodgrass el reconocimiento semántico ha disminuido ostensiblemente.



El cuadro inicial ha ido deteriorándose y la aparición de trastornos de conducta (miedo a salir a la calle), apatía y disminución drástica de la intención comunicativa, le impiden asistir a terapia. En casa, sus familiares continúan comunicándose funcionalmente con él a través de un código combinado oral-gestual y el uso del SAAC.

DISCUSIÓN

Nuestro primer objetivo al presentar este caso de DS pretende destacar la importancia del diagnóstico diferencial con otras patologías. Reformular el diagnóstico de R. como demencia semántica nos permite plantear un reaprendizaje del vocabulario básico y esperar que se beneficie de la práctica para mantener durante algún tiempo las relaciones semánticas entre los objetos y sus referentes (Montagut, Sánchez-Valle, Castellví, Rami, y Molinuevo, 2010).



PSICOLOGÍA Y VALORES EN EL MUNDO ACTUAL

El segundo desafío lo constituye el diseño de un plan de intervención sobre un perfil de deterioro de naturaleza dinámica y específica. Una estrategia posible es comenzar entrenando temporalmente los conceptos olvidados mientras los circuitos hipocampales de memoria y las funciones ejecutivas frontales están indemnes (Fillingham, Sage y Lambon Ralph, 2006). Después, parece más funcional reforzar el conocimiento semántico de un vocabulario básico para el paciente en su contexto familiar, en la línea terapéutica propuesta por Reilly y Peelle (2008).

A pesar de que no conocemos estudios en esta dirección, nuestra propuesta de intervención ha combinado el reaprendizaje de vocabulario olvidado (organizado por categorías, jerarquizado por la variable frecuencia de uso y considerando las necesidades funcionales del paciente) con la selección y representación en varias modalidades visuales de un vocabulario básico (SAAC), puesto que la agrafia y la agnosia visual aparecen en fases más avanzadas de la enfermedad (Wadeth, 2004; Kazui, Takeda, 2011).

Hacia el segundo año de intervención, nuestro paciente se comunica fundamentalmente apoyado en el SAAC. Recupera eficazmente el vocabulario con claves fonológicas y semánticas que le ofrecen sus interlocutores, hace signos cuando no encuentra las palabras de las que todavía recuerda el significado y lee en el tablero de comunicación las palabras de las que ya no recuerda su nombre pero todavía puede reconocer entre los pictogramas.

Como conclusión final, el plan de tratamiento que presentamos consigue mantener las asociaciones semánticas entre los conceptos y sus nombres en todas las modalidades vocales y no vocales. Esto posibilita al paciente comunicarse funcionalmente con su familia durante más tiempo del que le hubieran permitido sus decrecientes capacidades de expresión oral sin intervención específica o con un entrenamiento exclusivo en reaprendizaje de vocabulario. Serían deseables, sin embargo, estudios con un número más amplio de sujetos para confirmar estos hallazgos.

REFERENCIAS BIBLIOGRÁFICAS

- Fager, S., Hux, K., Beukelman, D.R. y Karantounis, R. (2006). Augmentative and alternative communication use and acceptance by adults with traumatic brain injury. *Augmentative and Alternative Communication*, 22(1), 37-47.
- Fillingham, J.K., Sage, K. y Lambon Ralph, M.A. (2006). The treatment of anomia using errorless learning. *Neuropsychological Rehabilitation*, 16(2), 129-154.
- Goodglass, H. y Kaplan, E. (1996). *Evaluación de la afasia y de trastornos relacionados*. Madrid: Médica Panamericana.
- Juncos-Rabadán, O., Pereiro, A. y Facal, D. (2006). Comunicación y lenguaje en la vejez. Madrid, Portal mayores, *Informes Portal Mayores, n° 67*. Lecciones de Gerontología, XI. [13/11/2006]. Recuperado de <http://www.imsersomayores.csic.es/documentos/documentos/juncos-comunicación-01.pdf>
- Kazui, H. y Takeda, M. (2011). Language impairment and semantic memory loss of semantic dementia. *Brain Nerve*, 63(10), 1047-1055.
- Kertesz, A., Hillis, A. y Muñoz, D.G. (2003). Frontotemporal degeneration, Pick's disease, Pick complex, and Ravel. *Annals of Neurology*, 54 (Suppl. 5).
- Kertesz, A., Jesso, S., Harciarek, M., Blair, M. y McMonagle, P. (2010). What is semantic dementia?: A cohort study of diagnostic features and clinical boundaries. *Archives of Neurology*, 67(4), 483-489.
- Lobo, A., Saz, P., Marcos, G., Día, J.L., De la Cámara, C., Ventura, T., et al. (1999). Revalidación y normalización del Mini-Examen Cognoscitivo (primera versión en castellano del Mini-Mental State Examination) en la población general geriátrica. *Medicina Clínica*, 112, 767-774.

**REAPRENDER A COMUNICARSE. INTERVENCIÓN EN UN CASO DE DEMENCIA SEMÁNTICA**

- Mayer-Johnson, R. (1986). *SPC. Símbolos pictográficos para la comunicación no vocal*. Madrid: MEC.
- McKhan, G.M., Albert, M.S., Grossman, M., et al. (2001). Clinical and pathological diagnosis of frontotemporal dementia. Report of the work group on frontotemporal dementia and Pick's disease. *Archives of Neurology*, 58, 1803-1809.
- Middleton, E.L., Schwartz, M.F. (2012). Errorless learning in cognitive rehabilitation: A critical review. *Neuropsychological Rehabilitation*, 16.
- Monfort, M., Rojo, A. y Juárez, A. (1999). *Programa elemental de comunicación bimodal*. Madrid: CEPE.
- Montagut, N., Sánchez-Valle, R., Castellví, M., Rami, L. y Molinuevo, J.L. (2010). Reaprendizaje de vocabulario. Análisis comparativo entre un caso de demencia semántica y enfermedad de Alzheimer con afectación predominante del lenguaje. *Revista de Neurología*, 50(3), 152-156.
- Montañés, P., Matallana, D., García, R. y Cano, C. (2005). Deterioro Selectivo del Lenguaje Debido a Degeneración Temporal Focal: Análisis Comparativo entre un Caso de Afasia Primaria Progresiva y un Caso de Demencia Semántica. *Revista de la Asociación Colombiana de Gerontología y Geriátrica*, 4(1), 19-30.
- Mummery, C., Patterson, K., Price, C., Ashburner, J., Frackowiack, R. y Hodges, J.A. (2000). Voxel-based morphometry study of semantic dementia: Relationship between temporal lobe atrophy and semantic memory. *Annals of Neurology*, 47(1), 36-45.
- Neary, D., Snowden, J. y Mann, D. (2005). Frontotemporal dementia. *Lancet Neurology*, 4, 771-780.
- Raymer, A.M., McHose, B., Smith, K.G., Iman, L., Ambrose, A. y Casselton, C. (2011). Contrasting effects of errorless naming treatment and gestural facilitation for word retrieval in aphasia. *Neuropsychological Rehabilitation*, 22(2), 235-266.
- Reilly, J., Peelle, J.E. (2008). Efectos del deterioro semántico en el procesamiento del lenguaje en la demencia semántica. *Seminars in Speech and Language*, 29(1), 32-43.
- Snowden, J.S., Neary, D., Mann, D.M. (1996). *Fronto-temporal lobar degeneration: frontotemporal dementia, progressive aphasia, semantic dementia*. New York: Churchill Livingstone.
- Snodgrass, J.G. y Vanderwart, M. (1980). A Standardized Set of 260 Pictures: Norms for Name agreement, Image agreement, Familiarity and Visual complexity. *Journal of Experimental Psychology: Human Learning and Memory*, 6(2), 174-215.
- Tamarit, J. (1989). Uso y abuso de los Sistemas aumentativos de comunicación. *Comunicación, Lenguaje y Educación*, 1, 81-94.
- Wadeth, C. (2004). Un caso de demencia frontotemporal en su variante temporal. *Revista Colombiana de Psiquiatría*, 23(2), 202-210.